

Title	自己陰茎切断症の1例
Author(s)	萬谷, 嘉明; 鈴木, 都美雄; 佐久間, 芳文; 青木, 光; 佐々木, 秀平; 智田, 総徳; 矢島, 英雄; 江村, 州; 切替, 辰哉; 白石, 順吉; 大沢, 征昌
Citation	泌尿器科紀要 (1979), 25(7): 709-713
Issue Date	1979-07
URL	http://hdl.handle.net/2433/122462
Right	
Type	Departmental Bulletin Paper
Textversion	publisher

自己陰莖切断症の1例

岩手医科大学医学部泌尿器科学講座（主任：大堀 勉教授）

萬 谷 嘉 明
鈴 木 都 美 雄
佐 久 間 芳 文
青 木 光
佐 々 木 秀 平

岩手医科大学医学部精神神経科学講座（主任：切替辰哉教授）

智 田 総 徳
矢 島 英 雄
江 村 州
切 替 辰 哉

岩手済生医会岩手保養院（院長：白石順吉博士）

白 石 順 吉
大 沢 征 昌

SELF-AMPUTATION OF THE PENIS: REPORT OF A CASE

Yoshiaki BANYA, Tomio SUZUKI, Yoshibumi SAKUMA,
Hikaru AOKI and Shuhei SASAKI*From the Department of Urology, School of Medicine, Iwate Medical University
(Director: Prof. Tsutomu Ohori)*

Fusanori CHIDA, Hideo YAZIMA, Shu EMURA and Tatsuya KIRIKAE

*From the Department of Psychiatry, School of Medicine, Iwate Medical University
(Director: Prof. Tatsuya Kirikae)*

Junkichi SHIRAISHI and Seisho OSAWA

*From The Iwate Saireikai Iwate Hoyoin
(Director: Dr. Junkichi Shiraishi)*

The sixth case of self-amputation of the penis in Japan was reported.

A 43-year-old hospitalized single man with schizophrenia amputated his penis at 2 cm from its root under the auditory hallucination. This act was interpreted as "made" volitional act. The amputation end was closed with sutures and a balloon catheter was indwelled.

After removal of the catheter, he is able to urinate in crouching position.

緒 言

自己の意志のもとに行なわれる陰莖切断，すなわち自己陰莖切断症はきわめてまれである。欧米では，1972年 Mendezら¹⁾が，最近20年間の自験5症例を追加した9例を報告している。また，本邦では，1971年今村ら²⁾の報告が最初で，その後，われわれが文献上調べたかぎりでは5例²⁻⁶⁾にすぎなかった。

最近，われわれは精神分裂病患者の，幻聴による作為行為により行なわれたと思われる陰莖切断症を経験

したので、若干の文献的考察を加えて報告する。

症 例

患者. T. H., 43歳, 独身.

職業. 元外国航路船(貨物船)のボーイ.

初診. 1978年8月29日.

主訴. 陰茎切断.

家族歴. 特記することなし.

既往歴. 1958年(23歳)に精神分裂病が発病し, 某病院精神科で約2年間入院加療し, 不完全寛解で退院した. 1961年(26歳)に再発し, 某精神病院にて現在まで入院加療中であった.

現病歴. 1978年8月29日午後7時20分ごろ, 病院内の便所にて, 女性用カミソリを用い, 自ら陰茎を切断し血まみれになり茫然として立っているところを看護婦に発見された. 近傍にあったひもで根部をしばり応急的に止血されたのち, 切断した陰茎(Fig. 1)を氷

づけにして持参し, 同日午後8時10分ごろ当科に受診した.

現症. 体格栄養中等度, 顔貌無表情でまったく応答なく, 眼を見開いて天井を見ていた. 眼瞼結膜に貧血を認めず, 血圧118/78 mmHgで, 脈搏の緊張は良好であった. 陰茎は根部から約2 cmの位置で完全に切断され, 陰茎皮膚をひもでしばって止血してあった. 陰嚢損傷はなかった. 以上により直ちに入院し, 救急手術を行なった.

手術所見. 止血のため根部をネラトンで緊縛し, 応急処置のひもをはずすと, 創面は凝血で被覆されていた. 凝血を除去し根部のネラトンをゆるめても出血を認めず, 完全に止血していると思われた. 陰茎は根部から約2 cmの部位で完全に切断され, その創面(Fig. 2)は平坦で, 陰茎海綿体, 尿道海綿体, 尿道, 陰茎背動静脈および深動脈が明確に識別できた. そこ



Fig. 1. 切断した陰茎

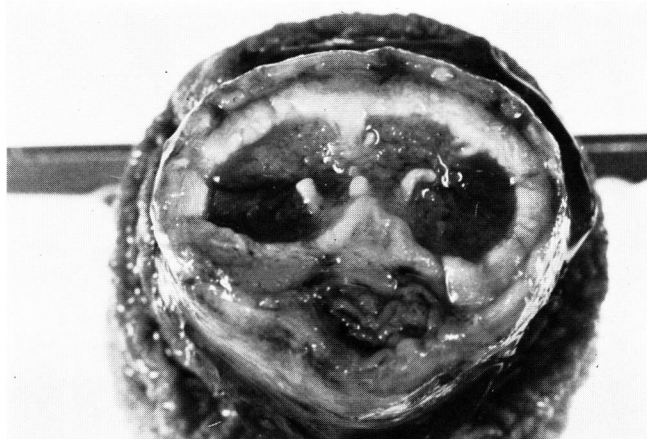

Fig. 2. 陰茎切断端

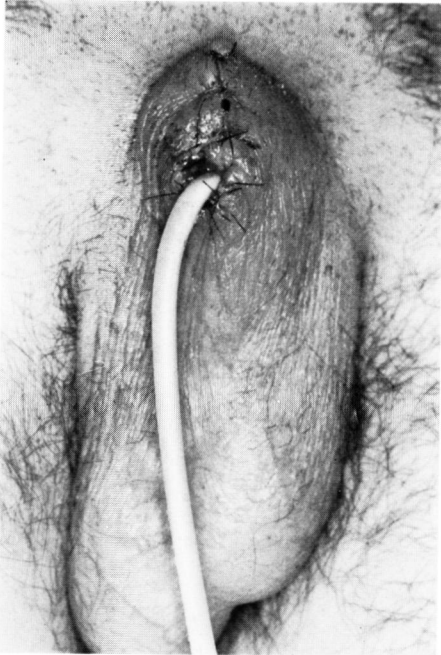


Fig. 3. 手術終了時所見

で局麻下に、切断創面をあらたにせず、そのまま消毒し、尿道にバルーンカテーテルを留置したのち、陰茎脊動静脈・深動脈を結紮し、絹糸で白膜を縫合した。尿道断端が埋没しないよう尿道周囲の皮膚を5~7mm切除しておき、まず陰茎白膜面の皮膚を絹糸で縫合、つぎに尿道断端の粘膜と皮膚をナイロン糸にて縫合して手術を終了した (Fig. 3)。

術後経過. 術後は本学精神神経科と兼科入院とした。手術創は著変なく1次的に治癒し、術後2週目にバルーンカテーテルを抜去した。抜去後は自排尿可能で尿失禁もなく、排尿様式は会陰部を後方へひっぱり蹲踞位でおこなっている。患者は受傷時まったく話をしなかったが、術後1週間ごろから落ちついたらしく、いろいろ話を聞くことができた。

以下患者との会話を記載する。問「どうしてチンチンを切ったの?」。患者「食事のあとで“世の中の人皆死んだ。生きているのはこの病院の患者だけだ。”と聞こえてきた。父もいないし嫁もいないし、それで自殺しようと思った」。問「チンチンを切れといわれたの?」。患者「はい、“ピストルかナイフで死んでしまえ”と言われた。自殺しようと思ってカミソリで自分のチンチンを切りました」。問「どうして自殺しようと思ったの?」。患者「“チンチンを切って死ね”と人の声で脅迫されたから。上の方から2~3回切りました。痛かったです」。問「今、後悔していません

か?」。患者「痛かったです。どうしてやったかわからない。今でも女の人の声が聞こえて、夜眠れない」。問「チンチンなくなって後悔していない?」患者「イエ、痛かったです。小便しにくいです」。問「切るとき痛いとか怖いとか思わなかった?」。患者「“切れ”と言われたから。女の人の声で…。」。問「今なんて聞こえてくるの?」。患者「“三郎、三郎”と呼んでいる」。問「小便しにくいならチンチンあったほうがいいんじゃない?」。患者「……………」。問「切らなければよかったと思いますか?」。患者「んある」。

現在、外来にて尿道ブジーを施行しているが、治療には協力的であった。患者の自傷行為の動機は、前述の会話からも推測されるが、精神分裂病に特有な幻聴 *Gehörshalluzination* による作為行為、させられ行為 *Gemacht-Handlung* によるものであると考えられる。

考 案

陰茎切断症とは、陰茎海綿体が皮膚とともに切断された状態をいい、稀な外傷であるが²⁾、なかでも、自己の意志のもとに行なわれる陰茎切断すなわち自己陰茎切断症はきわめて稀である。われわれが渉猟した本邦報告5例と自験例を加えた6例 (Table 1) についてみると、その年齢構成は、20歳台から40歳台の青壮年層であり、欧米の報告^{4,8,9)} にみられるような60歳台、70歳台の老年層の報告は認められなかった。基礎疾患として精神医学的診断では、Blacker & Wong¹⁰⁾ がすでに指摘しているように精神分裂病患者が多く、その動機も患者の話からは、理解するのが困難で明確でないものが多い。しかし使用している道具が、草刈り鎌、果物ナイフ、菜鋏、カミソリ、料理包丁といずれも鋭利な刃物であり、切断部位も根部であることから、ただ衝動的に切断したというよりは、その根底に切断してしまおうという意図があるように思われる。Blacker & Wong¹⁰⁾ は、この種の患者の背景には、(1) 幼少年期に自己と同一視するための男性がいなかった (母子家庭、父の不在、孤児などにみられる)、(2) 子供に対し従順な被虐愛的態度を強いる母の存在、(3) 自己女性視傾向、自己男子性器に対する拒否、(4) 自傷行為により罪、恥、不安がしばしば解消することなどの要素の存在することが多いと述べている。Cleveland¹¹⁾ は(1) 幼少児期における精神的肉体的な不快な経験により、自己の外性器を嫌悪するようになり、成人しても独立した男性としての人格を維持できず、より原始的な母性依存的な生活に退行を示すようになっていくこと、(2) 外陰部の切断を実行しなくても、心理的にはすでに去勢された人格となっており、ロールシャッハテ

Table 1. 自己陰莖切断症

No.	報告者	年齢	精神科的診断	動機	道具	切断部	離断程度	陰囊・睪丸	経過時間	手術法	術後経過	尿誘導	
1	今村ら ²⁾ (1971)	47	精神運動発作 (もうろう状態)	もうろう状態で行なわれたと推定され、当時意識なく、その実際の動機は不明。	草刈り鎌	根部	完全	無傷	6時間以上	陰莖切断術後の処置と同様の手術	良	尿道留置カテーテル(6日)	
2	有吉ら ³⁾ (1973)	21	精神分裂病	周囲の人達が神様に見えた。自分も外陰部を切断すれば神様になれるのではないかと考えた。	果物ナイフ	根部	完全	両側離断	約1時間20分	同上	良	尿道留置カテーテル	
3	松本ら ⁴⁾ (1976)	39	同	上	不詳	菜鋏	不詳	完全	不詳	4時間	同上	良	同上
4	西ら ⁵⁾ (1978)	28	不詳	約6カ月前より性欲に関する嫌悪感がつり、1週間前より陰莖が自分の意志に反して勃起することに耐えられなかった。	カミソリ	膜様部より約3cm末梢部	完全	右側陰囊離断	不詳	端々吻合、血管吻合はせず	良	膀胱瘻	
5	田中ら ⁶⁾ (1978)	24	精神分裂病	不詳	料理包丁	不詳	不詳	不詳	同上	マイクロサージカルに端々吻合、血管吻合を施行	良	不詳	
9	自験例 (1978)	43	同	上	陰莖を切断して自殺しろと言われた(聞いた)。幻聴にもとづく作為行為と思われる。	カミソリ	根部より約2cm	完全	無傷	約1時間	陰莖切断術後の処置と同様の手術	良	尿道留置カテーテル(14日)

ストなどの心理分析で外陰部自傷行為を予知できる可能性のあること、(3)このような男性では外陰部自傷は熟慮の上の行為であり、衝動的なものでなく、自傷行為を実行したあと、後悔や嘆きがないことが特徴であると述べている。

自験例は現在、精神分裂病で入院加療中の患者であり、患者の述べた動機から、「陰莖を切断して自殺しろ」という幻聴にもとづく作為行為によるものと考えられた。

一般的に、陰莖切断症の泌尿器科学的処置としては、切断された陰莖を再吻合すること、不能な場合は切断端を陰莖切断術に準じて縫合閉鎖し、2次的に陰莖形成術を施行することである。外国における陰莖切断後の陰莖再吻合術成功例5例について検討した今村ら²⁾によれば、(1)不完全離断の場合、早期に尿道の端々吻合・白膜縫合・皮膚縫合し留置カテーテルを置く。(2)完全離断の場合、切断陰莖を抗生剤添加生食にひたしながら、できるだけ早く、陰莖の吻合をおこない陰囊皮下に埋没して血流分布を確保する(McRobertsら¹¹⁾)の方法が良い。(3)受傷から手術までの時間が48時間以上たつものは吻合困難のようだと述べている。しかし

Mendezら²⁾はMcRobertsら¹²⁾の方法ではかえって血流が悪くなるとし、単に陰莖海綿体の吻合だけで血流はえられるし、できれば陰莖背動静脈の吻合を行えばなお良いと述べている。本邦報告例についてみると、6例中4例が陰莖切断術後の処置と同様の手術を施行、残り2例が再吻合に成功している。今村ら⁴⁾、松本ら³⁾の症例では、切断から手術までに長時間経過しているため、また有吉ら³⁾の症例では、切除範囲で不潔なため再吻合を施行しなかったと述べている。自験例は、経過時間は約1時間と短かったが、切断陰莖は不潔であり、吻合術は行なわなかった。西ら⁵⁾の症例では血管吻合はせず、端々吻合だけ、田中ら⁶⁾の症例ではマイクロサージカルに血管吻合・神経吻合・端々吻合を合併し、再吻合に成功している。2次手術としての陰莖形成術は、腹壁皮膚(Bogorasら¹³⁾、Gillesら¹⁴⁾、大腿部皮膚(Moralesら¹⁵⁾、Julianら¹⁶⁾、胸腹部皮膚(Morgan¹⁷⁾、陰囊皮膚(Goodwinら¹⁸⁾、Morales¹⁵⁾)などを用いて陰莖を形成する各種の方法がある。各方法の詳細はここで述べないが、宮本ら¹⁹⁾によるとGilliesら¹⁴⁾の方法がもっともよく用いられており、形態的にも、機能的にも成功している症例が

多いと述べている。陰茎形成術を放棄する場合の理由として、Moralesら¹⁵⁾は(1)陰茎癌と年齢による期待余命が短いこと、(2)陰茎内に新しい尿道をつくることの技術的問題、(3)老齢の患者が代用陰茎を好まない、(4)新しい陰茎は性器としての用を果さぬ単なるぶら下りであることの4項目を挙げている。

結 語

われわれは、自己陰茎切断症の1例を経験したのでここに報告した。症例は43歳の独身男性で、精神分裂病で入院加療中に、幻聴による作為行為により自己の陰茎を切断するにいたったものである。治療は陰茎切断術に準じて切断端の縫合閉鎖を行なった。

本邦における自己陰茎切断症は、自験1例を加え6例の報告を認めた。

文 献

- 1) Mendez, R. et al.: Self-emasculation. *J. Urol.*, **107**: 981~895, 1972.
- 2) 今村 巖・ほか：自己陰茎切断症症例. *臨泌*, **25**: 61~64, 1971.
- 3) 有吉朝美・ほか：自己完全去勢の1例. *西日泌尿*, **35**: 325~329, 1973.
- 4) 松本慶三・ほか：完全自己陰茎切断症例. *日泌尿会誌*, **67**: 1002, 1976.
- 5) 西 光雄・ほか：男子性器自傷症例. *日泌尿会誌*, **69**: 402, 1978.
- 6) 田中正己・ほか：再吻合に成功した陰茎自己切断の1例. *日泌尿会誌*, **69**: 816, 1978.
- 7) 松本公孝：陰茎および陰囊損傷. *泌尿器科外科各論*, **I**, p. 312, 金原出版株式会社, 東京, 1977.
- 8) Beilin, L. M.: Genital self-mutilation by mental patients. *J. Urol.*, **70**: 648, 1953.
- 9) Hemphill, R. E.: 今村ら²⁾より引用.
- 10) Blacker, K. H. and Wong, N.: Four cases of antocastration. *Arch. Gen. Psychiat.*, **8**: 165~176, 1963.
- 11) Cleveland, S. E.: Three cases of self-castration. *J. Nerv. Ment. Dis.* **123**: 386~391, 1956.
- 12) McRoberts, J. W. et al.: Primary anastomosis of the traumatically amputated penis: case reports and summary of literature. *J. Urol.*, **100**: 751, 1968.
- 13) Bogoras, N. A., 市川篤三・ほか：陰茎および陰囊形成術. *手術*, **9**: 552, 1955 より引用.
- 14) Gilles, H. and Harrison, R. J.: cited from Julian et al.¹⁶⁾
- 15) Morales, P. A. et al.: Plastic reconstructive surgery after total loss of the penis. *Amer. J. Surg.*, **92**: 403, 1956.
- 16) Julian, R. et al.: Management of a thermal burn with amputation and reconstruction of the penis. *J. Urol.*, **101**: 580, 1969.
- 17) Morgan, B. L.: Total reconstruction of the penis in an eleven-year-old boy. *Plast. Reconstr. surg.*, **32**: 467, 1963.
- 18) Goodwin, W. E. and Scott, W. W.: Phalloplasty. *J. Urol.*, **68**: 903, 1952.
- 19) 宮本考男・ほか：陰茎作成の1症例. *形成外科*, **8**: 57~58, 1965.

(1979年3月15日迅速掲載受付)