日泌尿会誌，97巻，1号，2006年：57～59

自傷行為による外傷性精巣脱出症の1例

深谷赤十字病院泌尿器科（部長：松村　勉）
石引雄二　松村　勉

TRAUMATIC LUXATION OF THE TESTIS DUE TO SELF-MUTILATION : A CASE REPORT

Yuji Ishibiki and Tsutomu Matsumura
Department of Urology, Fukaya Red Cross Hospital
(Director : Tsutomu Matsumura)

A 16-year-old male patient was admitted to our hospital with traumatic luxation of right testis due to self-mutilation with a retractable knife on Apr. 20, 2004. He had been followed as temporal lobe epilepsy and suspicions of gender identify disorder by a pediatrician. He was fully oriented with a clear sensory and normal perception, but had no memory of what he had done. His parents were free of psychiatric disease, and he was the youngest in siblings of two older brothers. The laboratory examination showed no abnormal findings. Under general anesthesia, right testis was replaced in the scrotum and the scrotal wound was closed at the emergency operation. He had an attack of epilepsy and recovered by itself on the next day. He was discharged on the eighth postoperative day. After the operation, no recurrence has been seen until now. To our knowledge, this is the 37th case of male genital self-mutilation reported in the Japanese literature.

Key words : traumatic luxation of the testis, self-mutilation, suspicions of gender identify disorder

要旨：症例は16歳男性．既往歴は10歳で近医にて性同一性障害の可能性指摘．11歳で側頭葉てんかん．2004年4月20日早朝，睡眠中陰部疼痛で覚醒し，陰嚢に出血あり．父親がベッド下にカッターナイフ発見．当科受診し，右外傷性精巣脱出症の診断．右陰嚢切開創より精索に及ぶ陰嚢内容脱出．手術で陰嚢内容を還納し，閉創．術後8日目に退院．退院後は自傷行為の再発なし．性器自傷は本邦報告37例と比較的稀である．自験例はこの内，最年少であった．

キーワード：外傷性精巣脱出症，自傷行為，性同一性障害の疑い

緒　言

性器自傷を来たす精神疾患は統合失調症が多い[1]が，非精神病者の場合は性同一性障害が最も重要な因子とされる[2]．今回我々は，性同一性障害の疑いのある，自傷行為による外傷性精巣脱出症の1例を経験したので，若干の文献的考察を加え報告する．

症　例

患者：16歳，男性．

主訴：右陰嚢部痛．

既往歴：1998年（10歳）女性化願望強く，近医で性同一性障害の可能性指摘．

1999年（11歳）側頭葉てんかん発症し，2000年3月より抗てんかん薬内服．

家族歴：特記事項なし．

現病歴：2004年4月20日午前4時30分頃，睡眠中陰部疼痛で覚醒し，陰部からの出血を認めた．父親がベッドの下に血液の付着したカッターナイフを発見．救急車で近医受診し，泌尿器科受診を勧められた．同日，紹介で当科初診となり，右外傷性精巣脱出症の診断で入院となった．

入院時現症：身長167cm　体重60kg　体温37.2℃　血圧152/81　脈拍96/min.

意識清明．頭部，四肢，体幹部に異常所見を認めなかった．陰茎は仮性包茎の他，異常所見を認めなかっ

た．陰嚢右側は縦に約4cm切開され，陰嚢内容脱出．精索は外精筋膜で剥離脱転され，一部内精筋膜が露出し，少量の静脈性出血を認めた．精巣鞘膜の壁側板は切開されていたが，右精巣，精巣上体及び精管に損傷を認めなかった．左陰嚢とその内容に異常所見認めなかった．

入院時検査所見：血液一般検査，血液生化学検査，凝固系検査と検尿沈渣は異常所見を認めなかった．

手術所見：2004年4月20日全身麻酔下に手術施行した．右陰嚢切開創と脱出精巣を生理食塩水で洗浄．右陰嚢内容はデブリートマン施行し，還納及び陰嚢壁縫合した．

入院後経過：第2病日にてんかん発作あり，自然消失した．希望により術後8日目に退院した．退院後，自傷行為による性器損傷の再発は認めていない．

図1　右陰嚢切開創より精索に及ぶ陰嚢内容の脱出を認めた．

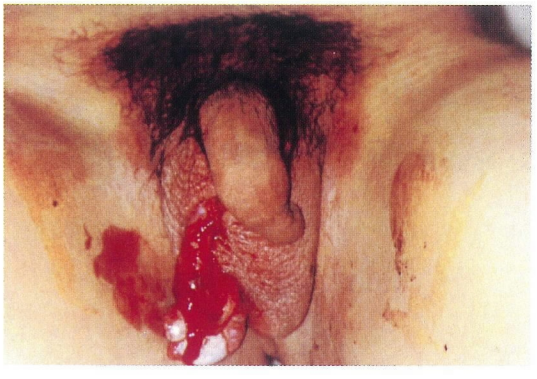

考　察

本邦における性器自傷は鈴木[3]らが22例を集計している．我々は鈴木らが集計していない14例と自験例を追加し計37例について検討を行った．性別は全て男性であった．年齢不詳の1例を除いた36例は平均39.1歳，自験例は最年少であった．自傷行為を行った原因疾患は，統合失調症（疑い含む）が24例（64.9%），うつ病2例（5.4%），性同一性障害（疑い含む）2例（5.4%），痴呆2例(5.4%)，精神運動発作1例(2.7%)，覚醒剤中毒1例（2.7%）等である．Blaker and Wong[1]は，性器自傷を行う男性患者を統合失調症患者(schizophrenics)，服装倒錯者(transvestites)，宗教または文化的信念保持者（patients with complex religious or cultural beliefs)の3つのグループに分類している．本邦報告例では統合失調症患者が疑い例を含め24例と最も多く，服装倒錯者は性同一性障害疑いを含めて2例，宗教あるいは文化的信念保持者はいなかった．37例の内，陰茎損傷なく陰嚢あるいは精巣のみ損傷した症例は5例（13.5%）あり，その内4例は精巣を摘出していた．自験例は精巣脱出のみの症例で本邦に同様の報告は無かった．

精神科領域の国際分類ICD-10[4]によると，小児期の性同一性障害の診断を下すには，男性性あるいは女性性の正常な感覚に重大な障害がなくてはならないとされている．診断ガイドラインで典型的には就学以前の

表1　自己外陰部損傷（本邦報告15例）

No	年齢	精神疾患	陰茎損傷部位	陰嚢損傷部位	著者	文献
1	37	統合失調症	陰茎根部	両側陰嚢完全離断	伊東昇太	臨床精神医 5：645-649，1976.
2	35	統合失調症疑	陰茎根部	損傷なし	清水伸一	日泌会誌 69：640，1978.
3	44	統合失調症	陰茎（部位不明）	損傷なし	輿石郁夫	東京精医会誌 12；28-32，1994.
4	79	統合失調症	陰茎根部	損傷なし	齋藤　毅	神奈川医学会雑 24；149，1997.
5	52	統合失調症	陰茎根部	損傷なし	恩田　一	泌尿器外 12；1275-1277，1999.
6	62	なし	亀頭部陰茎	損傷なし	北原克教	泌尿器外科 13；1124，2000.
7	52	軽度痴呆	損傷なし	右精巣摘除	川野明子	泌尿器外科 14；791，2001.
8	38	統合失調症	陰茎根部	全陰嚢内容摘除	仲谷　誠	日社精医誌 10；135-140，2001.
9	51	統合失調症	陰茎根部	両側精索切断	塚本勝己	泌尿紀要 47；148，2001.
10	79	うつ病、譫妄	陰茎海綿体脚部	陰嚢切断	塚本勝己	泌尿紀要 47；148，2001.
11	46	統合失調症	陰茎根部	損傷なし	山田裕二	泌尿紀要 47；530，2001.
12	69	アルコール性痴呆	陰茎根部	損傷なし	冨田雅之	泌尿紀要 48；247-249，2002.
13	42	統合失調症疑	陰茎根部	両側陰嚢内容摘除	野瀬隆一郎	泌尿紀要 48；50，2002.
14	52	性同一性障害	損傷なし	両側陰嚢内容摘除	長根祐介	臨泌 57；529-531，2003.
15	16	性同一性障害疑	損傷なし	右精巣脱出	石引雄二	自験例

時期に最初に現れるが，診断するためには本障害が思春期前に明らかになっていなければならないとされる．自験例は，10歳時に近医で性同一性障害の可能性指摘され，思春期前の発症と異性装の条件を満たしている．患者は3人兄弟の末子であり，身体的性別が男性である性同一性障害患者は有意に女の兄弟より男の兄弟が多く[5]，生まれ順で後に生まれている[6]という報告に一致する．しかし石原[7]は思春期発来以前における生物学的性と異なる服装を好む傾向（異性装）や，玩具の嗜好などから判断されるジェンダー・アイデンティティの問題は，必ずしも将来における性同一性障害と直接つながるわけではないと述べ，今後の経過観察が必要と考えられる．

Greilsheimer[8]は男性性器自傷53例を集計し，てんかん3例（6%）が性器自傷の原因であると発表している．本邦では1例であるが，今村[9]らが，47歳男性で精神運動発作により鎌で陰茎根部より陰茎を完全切断した報告をしている．1989年に発表されたThe International League Against Epilepsyによるてんかんの分類[10]では，側頭葉てんかん（temporal lobe epilepsy）とは側頭葉に発作焦点をもつてんかんで，主として2～14歳に発症するてんかんである．側頭葉は解剖学的に新・旧・古皮質から構成される．臨床発作は複雑部分発作が最も多く，次いで単純部分発作，二次性全般化発作，またこれらの合併発作を示す．清水[11]によると，側頭葉てんかん発作の特徴として自動症，攻撃性，粘着性などの性格変化及び記銘力の低下を述べている．自験例は平成16年4月17日近医で脳波検査施行し異常所見を認めなかったが，2～3カ月に1回はてんかん発作をみており，側頭葉てんかん発作のために自傷行為を来した可能性はある．

Myers and Nguyen[12]らによれば自己去勢は統合失調症の初期症状の一つと報告している．また性器自傷を企図した者の約10%がその後自殺したと言う報告[8]があり，今後厳重な経過観察が必要と考えられる．

結　語

今回我々は16歳，男性の自傷行為による外傷性精巣脱出症の1例を経験したので報告した．

（本論文の要旨は，第38回日本泌尿器科学会埼玉地方会において発表した）

文　献

1) Blacker, K.H. and Wong, N.: Four cases of Autocastration. Arch Gen Psychiatry., **8**, 169—176, 1963.
2) 仲谷　誠，秋山一文：男性分裂病者における自己性器切断について．日社精医誌，**10**, 135—140, 2001.
3) 鈴木一美・満　純隆・小林　裕・徳江章彦：自己外陰部損傷の2例．西日泌尿，**61**, 458—462, 1999.
4) 融　道雄，中根允文，小見山実：ICD-10精神および行動の障害—臨床記述と診断ガイドライン．医学書院，東京，223, 2004.
5) Zucker, K.J., Green, R., Coates, S., Zuger, B., Cohen-Kettenis P.T., Zecca, G.M., Lertora, V., Money, J., Hahn-Burke, S., Bradley, S. and Blanchard, R.: Sibling sex ratio of boys with gender identity disorder. J Child Psychol Psychiatry., **38**, 543—551, 1997.
6) Green, R.: Birth order and ratio of brothers to sisters in transsexuals. Psychol Med., **30**, 789—795, 2000.
7) 石原　理：性同一性障害—とくに思春期における問題点．臨婦産，**57**, 1206—1209, 2003.
8) Greilsheimer, H., and Groves, J.E.: Male genital self-mutilation. Arch Gen Psychiatry., **36**, 441—446, 1979.
9) 今村　巌，藤村　誠，伊達智徳：自己陰茎切断症例．臨泌，**25**, 61—64, 1971.
10) Commission on Classification and Terminology of the International League Against Epilepsy: proposal for revised classification of epilepsies and epileptic syndromes. Epilepsia., **30**, 389—399, 1989.
11) 清水弘之：てんかんの外科治療．小児科診療，**10**, 1741—1746, 2003.
12) Myers, W.C. and Nguyen, M.: Autocastration as a presenting sign of incipient schizophrenia. Psychiatr Serv., **52**, 685—686, 2001.

（2005年5月9日受付，6月22日受理）